remerciement et
hommage de
C. Regany

20.

Extrait de « L'ASSOCIATION DES ANATOMISTES ». — Session de 1901.

NOTES HISTOLOGIQUES
SUR L'OVAIRE DES MAMMIFÈRES

PAR MM.

Cl. REGAUD & A. POLICARD

(COMMUNICATIONS PRÉLIMINAIRES)

I. — Fonction glandulaire de l'épithélium ovarique et de ses diverticules tubuliformes chez le Chien.

L'épithélium ovarique d'une Chienne adulte est constitué par une seule couche de cellules cubiques qui reposent sur le stroma sous-jacent soit directement, soit peut-être par l'intermédiaire d'une membrane vitrée extrêmement mince.

La couche de substance corticale de l'ovaire, immédiatement sous-jacente à l'épithélium superficiel, ne contient pas de follicules jeunes : mais on y voit, par contre, une grande quantité de tubes épithéliaux, pourvus d'une lumière centrale et ne contenant jamais d'ovules. Ces tubes ont une section tantôt circulaire, tantôt elliptique, tantôt plus allongée. Tantôt ils paraissent indépendants de l'épithélium superficiel et séparés de lui par une couche plus ou moins épaisse du tissu conjonctif ; tantôt ils sont en contact direct avec lui ; enfin on en rencontre de distance en distance, qui s'ouvrent librement à la surface de l'ovaire.

L'épithélium superficiel de l'ovaire et l'épithélium qui revêt les tubes sont tout à fait identiques, ne se distinguent en rien.

De la description précédente, on doit conclure que l'épithélium ovarique émet des diverticules tubuliformes, invaginés dans la couche la plus superficielle du stroma, au-dessus de la couche des follicules jeunes. Ces tubes ont une direction oblique par rapport à la surface de l'ovaire.

Les préparations provenant d'un ovaire fixé par le mélange de TELLYESNICZKY

Bichromate de potasse à 3 p. 100 . . .	95 vol.
Acide acétique pur.	5 vol.

et colorées par la méthode de RABL (hématéine et safranine) montrent que l'épithélium ovarique et les tubes épithéliaux qui en dépendent contiennent des noyaux identiques comme forme, mais dont la chromatine possède des

affinités variables. Parmi les cellules de la surface aussi bien que parmi celles des tubes, les unes ont un noyau purement hématéiphile, d'autres un noyau purement safranophile, d'autre un noyau prenant une teinte mixte. La distribution de ces différentes sortes de noyaux est très variable.

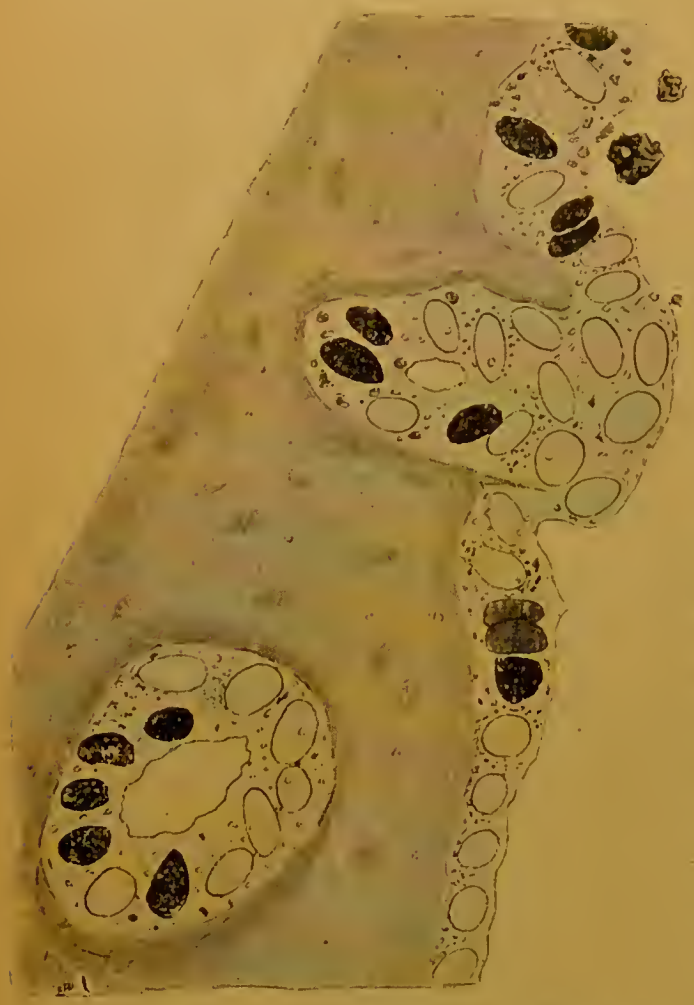

Fig. 1. — Ovaire de Chienne adulte. Épithélium de la surface et diverticules tubuliformes qui en dépendent. — *Différences de chromaticité des noyaux. Gouttelettes de sécrétion. — Fixation au bichromate acétique, coloration par la méthode de Weigert. Grossissement, environ 500 diamètres.*

Dans les mêmes préparations, étudiées minutieusement et à un fort grossissement, on voit, dans les cellules épithéliales de la surface et des tubes, des vacuoles de taille diverse, qu'on est d'abord tenté d'attribuer à un défaut de fixation.

Les préparations fixées de la même manière que précédemment, mais colorées par la première méthode de Weigert pour la myéline (mordançage à l'acétate cuprique, coloration à l'hématoxyline, différenciation dans une solution étendue de borax et de ferricyanure de potassium), mettent en évidence d'une façon pour ainsi dire schématique la différence de chromaticité des noyaux (fig. 1); tant dans l'épithélium superficiel que dans celui des tubes, certains noyaux sont noirs et opaques, d'autres (peu nombreux) gris, d'autres enfin absolument incolores. La comparaison de ces résultats avec ceux obtenus dans d'autres organes permet de conclure que les noyaux colorés en noir par l'hématoxyline cuprique et ceux colorés en rouge par la safranine sont équivalents.

Les mêmes préparations à l'hématoxyline cuprique montrent encore que beaucoup de cellules de l'épithélium superficiel et des tubes contiennent dans leur protoplasma des gouttelettes colorées en noir. Ces gouttelettes sont très petites, de forme irrégulière, confluentes parfois les unes dans les autres. Leur périphérie est plus colorée que leur centre, sauf dans les plus petites, qui sont punctiformes et uniformément noires. Ces gouttelettes siègent de préférence à la base et au sommet des cellules, plus rarement sur les côtés du noyau.

Dans l'épithélium superficiel, elles s'accumulent tout à fait au pôle libre des cellules : elles forment une couche continue d'une cellule à l'autre et sont plus pâles que celles qui sont au pôle profond. De distance en distance, on voit des gouttelettes, parfois volumineuses, qui sont libres au-dessus de l'épithélium, comme excrétées hors des cellules. On rencontre le produit de sécrétion dans les cellules à noyau noir et dans les cellules à noyau gris ou incolore, mais en plus grande quantité dans ces dernières.

Nous n'avons pas encore fait de recherches comparatives pour savoir si ce produit coloré par l'hématoxyline cuprique dans l'épithélium ovarique et les diverticules épithéliaux qui en dépendent est ou n'est pas de la graisse noircissable par l'acide osmique.

Comparant ces résultats avec ceux que nous avons déjà obtenus dans d'autres épithéliums, nous croyons pouvoir affirmer que ces gouttelettes colorables ne sont pas l'indice de la dégénérescence des cellules, mais bien un *véritable produit de sécrétion.* Nous pensons que les variations de chromaticité des noyaux dépendent des phases de la sécrétion, c'est-à-dire que le noyau n'est pas étranger au processus sécrétoire.

Les diverticules tubuliformes de l'épithélium germinatif ont été signalés par un grand nombre d'auteurs. Nous donnerons, dans un travail ultérieur, leur bibliographie détaillée. On s'est surtout préoccupé de savoir si ces diverticules épithéliaux sont ou ne sont pas en relation avec la néoformation des follicules primordiaux. Koster (1868), Slaviansky (1873), et surtout Paladino (1887) [cités d'après H. von Winiwarter[1]] se sont prononcés pour l'affirmative, — Waldeyer (1870), Rouget (1879), Van Beneden (1880), Kölliker (1898), von Winiwarter (1900), pour la négative.

Les résultats exposés plus haut nous portent à émettre l'opinion que *l'épithélium ovarique et ses diverticules* (qui sont très inégalement développés, ou même absents, suivant les espèces) *ont une fonction glandulaire.*

II. — Fonction glandulaire des cordons épithéliaux médullaires de l'ovaire chez le Chien.

L'ovaire de la Chienne adulte contient une grande quantité de *tubes ou cordons médullaires* qui sont bien différents des tubes corticaux dont il vient d'être question.

Ces tubes ou cordons médullaires sont situés au-dessous de la région des follicules, vers le centre de l'ovaire. Ils sont séparés des tubes corticaux par toute l'épaisseur de la couche des follicules. Ils n'ont aucun rapport de contiguïté ni avec les tubes corticaux, ni avec les follicules.

---

1. H. von Winiwarter, Recherches sur l'ovogénèse et l'organogénèse de l'ovaire des Mammifères (Lapin et Homme). [*Arch. de biologie*, t. XVII, fasc. 1.]

Sur les coupes, les tubes ou cordons médullaires ont une section circulaire (transversale), elliptique (oblique), ou plus ou moins allongée.

Leur paroi est constituée par des lamelles concentriques de substance fondamentale conjonctive séparées par des cellules plates. Leur contenu consiste en cellules dont les contours sont très mal limités ; les noyaux de ces cellules forment une couche serrée tout contre la paroi ; leur protoplasma est strié dans le sens radiaire, fibrillaire, creusé de petites vacuoles, et s'étend jusqu'au centre du cordon, le plus souvent sans laisser de lumière. Parfois cependant il y a une cavité, irrégulière ou arrondie, centrale ou excentrique. Quelques noyaux s'avancent plus ou moins vers le centre des cordons. Dans

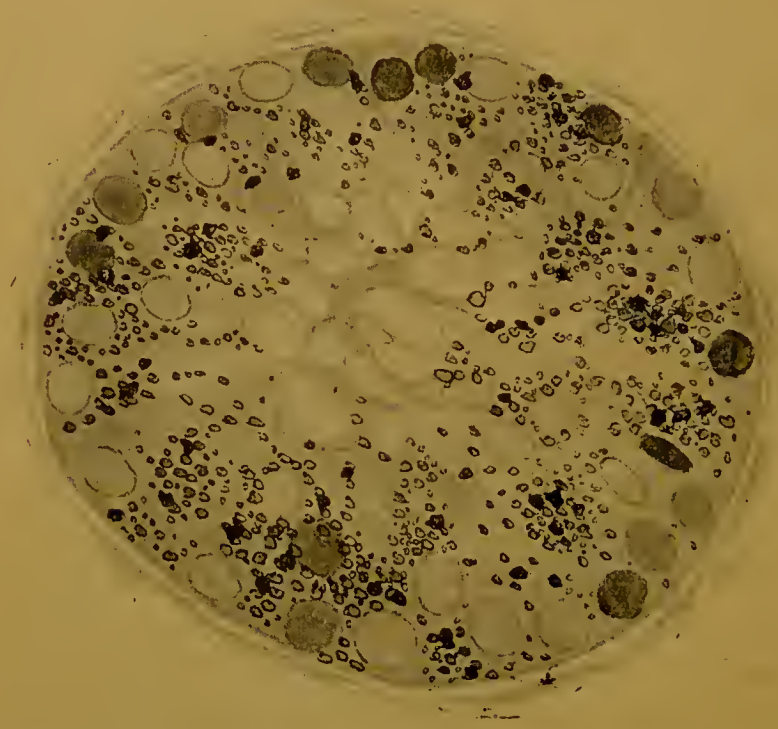

Fig. 2. — Ovaire de Chienne adulte. Cordon médullaire vu en coupe transversale. — *Variations de chromaticité des noyaux et gouttelettes de sécrétion. — Mêmes méthodes que pour la figure 1, même grossissement.*

le protoplasma de ces cellules, l'éosine colore parfois assez intensément des blocs irrégulièrement arrondis et homogènes.

Ces tubes ou cordons médullaires ressemblent d'une façon vraiment frappante à des tubes séminifères fœtaux constitués exclusivement par des cellules de Sertoli. On y voit même, assez rarement il est vrai, des cellules globuleuses qui rappellent les « ovules mâles » ou « spermatogonies oviformes » des tubes séminifères embryonnaires.

L'hématéine-safranine et l'hématoxyline cuprique mettent en évidence, parmi les noyaux de ces cordons médullaires, des différences de chromaticité analogues à celles que nous avons signalées à propos de l'épithélium ovarique.

La méthode de Weigert (fig. 2) décèle, dans le protoplasma des cellules, une grande quantité de gouttelettes, les unes très petites, les autres notablement plus grosses que celles de l'épithélium ovarique. Ces vésicules ressemblent beaucoup à celles qu'on rencontre dans les tubes séminifères.

Nous n'avons aucune donnée personnelle sur l'origine embryologique et les connexions de ces formations épithéliales médullaires. La qualification d'organes rudimentaires, qu'on leur donne d'habitude, n'implique pas qu'elles sont sans fonction. Il est même certain qu'elles ont une fonction, sans quoi elles ne persisteraient pas dans l'ovaire adulte. Nous sommes enclins à considérer les variations de chromaticité des noyaux et la présence d'enclaves colorables dans le protoplasma, comme l'indice d'une fonction sécrétoire, d'une sécrétion interne.

Les cordons médullaires de l'ovaire ont été étudiés surtout au point de vue de leur origine embryologique et de leur participation à la formation des follicules. On les a fait provenir : *a*) de l'épithélium germinatif ; *b*) des tubes du corps de Wolff ; *c*) des ébauches des glandes surrénales. H. von Winiwarter (*loc. cit.*) qui les a étudiés récemment chez le Lapin et chez l'Homme, les fait provenir de l'épithélium germinatif ; il pense que *secondairement* ils se mettent en rapport avec les tubes de l'époophoron, contenus dans le mésovarium et provenant du corps de Wolff ; il ne leur attribue aucun rôle dans la formation des follicules.

III. — Sécrétion par les cellules folliculeuses d'un produit particulier, et accumulation de ce produit dans le protoplasma de l'ovule, chez le Chien.

Les faits que nous allons décrire s'observent dans l'ovaire d'une Chienne adulte, fixé par le bichromate acétique et coloré par l'hématoxyline cuprique suivant la méthode indiquée précédemment. Nous envisagerons successivement des follicules de plus en plus âgés.

1° *Follicules embryonnaires à épithélium folliculaire constitué par une seule couche de cellules aplaties.* — Dans les plus jeunes follicules (fig. 3), les cellules folliculeuses forment autour de l'ovule une couche unique ; elles sont très aplaties et leurs extrémités sont légèrement imbriquées. Parfois on

Fig. 3. — Ovaire de Chienne adulte. Follicules embryonnaires. Gouttelettes de sécrétion dans les cellules folliculeuses. — *Mêmes méthodes et même grossissement que pour la figure 1.*

ne voit dans ces cellules aucun produit de sécrétion ; mais ordinairement il y a dans le protoplasma même ou dans l'intervalle des cellules (la situation exacte est difficile à établir) un très petit nombre de gouttelettes extrêmement fines (parfois même punctiformes) colorées en noir par l'hématoxyline cuprique. Il n'est pas rare de voir un ou deux noyaux colorés en noir opaque parmi d'autres tout à fait incolores.

Les cellules du tissu conjonctif ambiant ne contiennent pas de produits de sécrétion.

L'ovule ne contient pas de produit colorable par l'hématoxyline cuprique. Dans le protoplasma ovulaire, on voit seulement une sphère de protoplasma plus foncé et plus dense, à contours mal limités, tangente au noyau (archoplasme).

Le noyau contient un nucléole qui est ordinairement formé de deux parties absolument distinctes par leur coloration, mais emboîtées l'une dans l'autre : *a*) une sphère incolore ou plus exactement jaune pâle, comme le fond de la préparation, et *b*) un ou deux corps plus petits, moins régulièrement sphériques, colorés en noir opaque et occupant une position variable dans l'intérieur de la sphère incolore. Cet aspect du nucléole se retrouve dans les stades suivants.

2° *Follicules jeunes avec une seule couche de cellules folliculeuses cubiques ou cylindriques.* — Les gouttelettes sont devenues nombreuses et plus volumineuses dans les cellules folliculeuses. Leur forme est irrégulière, leur contour est coloré en noir, tandis que leur centre est seulement gris plus ou moins foncé.

Dans le protoplasma de l'ovule, on rencontre un très petit nombre de gouttelettes punctiformes, colorées en noir.

Le nucléole a la même constitution qu'au stade précédent. Il en est d'ailleurs de même aux stades suivants ; nous n'y reviendrons donc pas.

3° *Follicules avec un épithélium folliculaire polystratifié, sans* liquor folliculi (fig. 4). — Dans l'épithélium folliculaire, les gouttelettes sont devenues plus grosses et très nombreuses. Il paraît y en avoir à la fois dans l'intérieur et dans les intervalles des cellules. On voit un très grand nombre d'entre elles accumulées entre l'assise interne des cellules folliculeuses et l'ovule, là où se formera la zone pellucide. D'autres sont disséminées dans toute l'épaisseur de l'épithélium folliculaire.

L'enveloppe conjonctive du follicule ne montre pas de produit de sécrétion.

La plupart des noyaux des cellules folliculeuses sont incolores ; un très petit nombre d'entre eux sont colorés en noir opaque, parfois même on ne trouve aucun noyau coloré.

Le protoplasma de l'ovule ne montre plus de formation archoplasmique

nette ; il est très granuleux et parsemé d'un nombre croissant de gouttelettes, irrégulières de taille et de forme, colorées en noir plus ou moins foncé.

L'espace où sera plus tard la zone pellucide est occupé par des tractus protoplasmiques arborisés, reliant l'ovule aux cellules folliculeuses, tractus séparés par des espaces clairs.

Fig. 4. — Ovaire de Chienne adulte. Follicule jeune, sans cavité folliculaire. Épithélium folliculaire commençant à se stratifier. Gouttelettes de sécrétion dans l'épithélium et dans l'ovule. — *Mêmes méthodes et même grossissement que pour la figure 1.*

4° *Follicules pourvus d'une cavité folliculaire.* — L'épithélium folliculaire contient encore un assez grand nombre de gouttelettes colorables ; mais elles sont néanmoins plus petites et moins nombreuses à mesure que le follicule avance en âge (fig. 5).

Inversement, le protoplasma ovulaire contient un nombre de plus en plus grand de gouttelettes assez régulièrement arrondies, et réparties d'une façon homogène tout autour du noyau. Ces gouttelettes sont toutes semblables, de même taille et de même coloration ; elles ne confluent pas les unes dans les autres, bien qu'elles finissent par être excessivement nombreuses. Une zone étroite de protoplasma ovulaire, sous-jacente à la zone pellucide, en reste dépourvue ; la zone pellucide n'en contient pas.

Le liquide folliculaire est absolument incolore.

Dans les enveloppes conjonctives du follicule, on voit un grand nombre de cellules (cellules de la thèque, cellules interstitielles) dont le protoplasma est bourré du même produit de sécrétion.

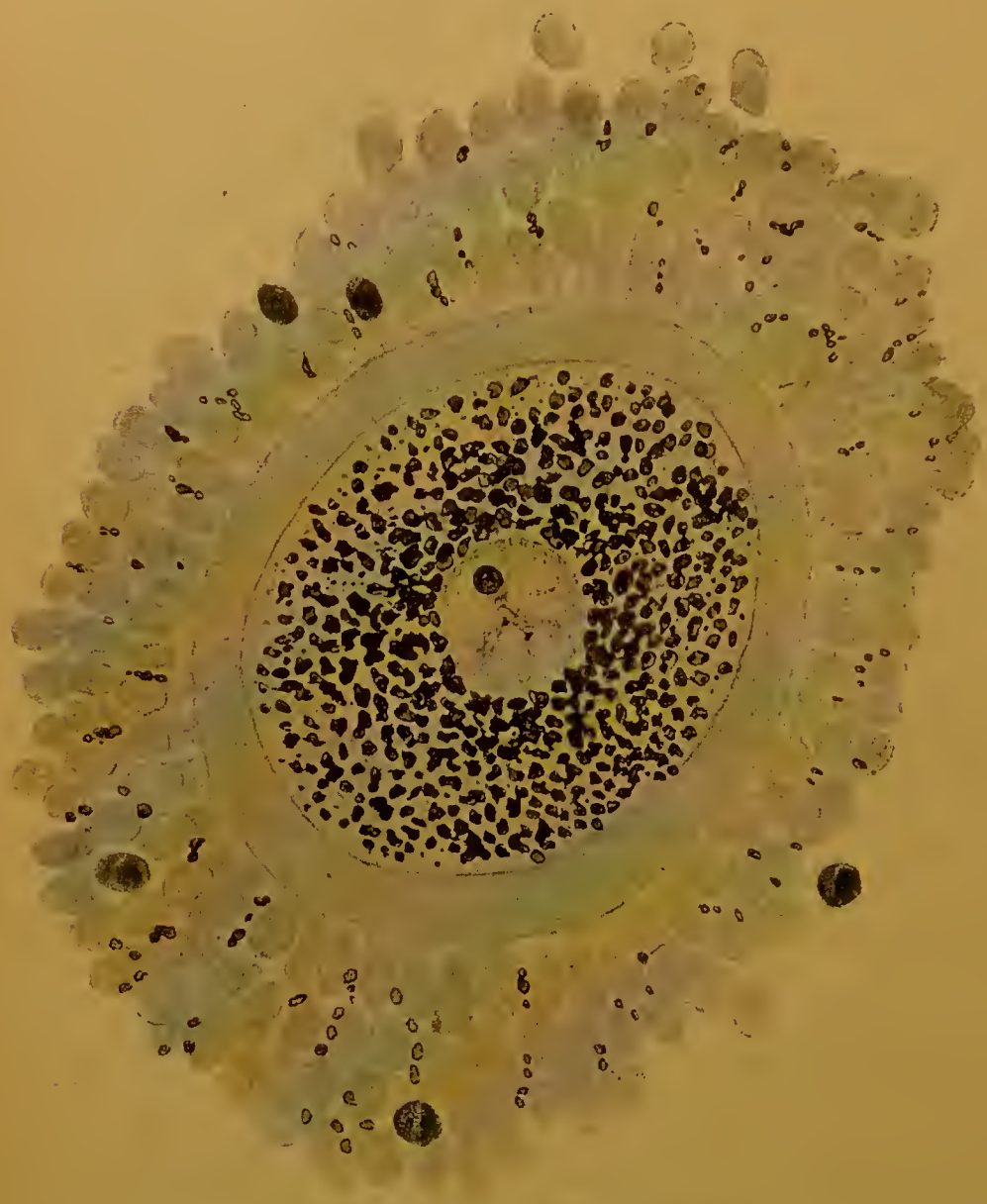

Fig. 5. — Ovaire de Chienne adulte. Ovule entouré de l'épithélium ovulaire, pris dans un follicule déjà très avancé. Différence de chromaticité des noyaux; gouttelettes de sécrétion, peu nombreuses dans l'épithélium, très nombreuses dans l'ovule. — *Mêmes méthodes et même grossissement que pour la figure 1.*

5° *Follicules dégénératifs.* — L'examen d'un certain nombre de follicules atrésiques nous a montré que le produit de sécrétion disparaît de l'épithélium folliculaire pendant la dégénérescence, mais persiste dans l'ovule. Pendant très longtemps, alors même que l'épithélium folliculaire a complètement disparu, on voit, dans une membrane pellucide plissée, l'ovule bourré de grains noirs opaques et confluents.

*
* *

Ce produit de sécrétion, colorable en noir par l'hématoxyline cuprique, dans certaines conditions, est différent de la graisse. Il se peut cependant que quelques-uns des corps ainsi colorés noircissent aussi par l'acide osmique, mais, dans l'ovaire comme dans le testicule, la plus grande partie de ce produit n'est nullement colorée par les mélanges de Flemming et d'Hermann.

Nous tirerons des faits précédents les conclusions suivantes :

L'épithélium folliculaire, aux dépens de matériaux puisés dans le tissu conjonctif ambiant et amenés eux-mêmes par le sang, *élabore une substance à réaction histochimique spéciale qui se présente sous forme de gouttelettes logées dans les vacuoles intra ou extracellulaires.*

Cette substance passe dans l'ovule probablement sous une forme chimique différente, non décelable par la même réaction, car on n'en voit pas dans la zone pellucide.

Cette substance s'accumule peu à peu dans le protoplasma ovulaire, qui, dans les follicules adultes, en renferme une grande quantité. Elle s'y montre sous une forme et avec une réaction histochimique semblables à celles qu'elle montrait dans l'épithélium folliculaire.

Nous rappellerons en terminant que l'un de nous a découvert dans le testicule [1] un processus sécrétoire semblable, qui aboutit à l'accumulation dans les spermies (spermatides, spermatozoïdes), d'un produit du même genre. Les spermatocytes n'en contiennent jamais. Or, on considère généralement les ovules, aux stades que nous avons étudiés, comme des ovocytes, la cellule femelle correspondant aux spermies étant l'ovule après l'émission des globules polaires. Il y a donc là, entre les deux lignées de cellules sexuelles, mâle et femelle, des analogies et des différences remarquables, en se plaçant au seul point de vue des phénomènes de sécrétion.

IV. — Fonction sécrétoire des cellules du tissu conjonctif de l'ovaire.

A) **Chien.** — On observe — aussi bien dans les cellules conjonctives qui font partie de la thèque des follicules, que dans celles qui n'ont aucun rapport avec les follicules — une polychromaticité remarquable des noyaux. Par l'hématéine et la safranine (après fixation par le bichromate acétique), les uns se colorent en violet, d'autres en rouge. La méthode de Weigert colore les uns en noir, quelques-uns en gris et laisse les autres incolores. Les noyaux qui se colorent en rouge par la safranine paraissent être les mêmes que ceux qui se colorent en noir par l'hématoxyline cuprique.

Cette dernière méthode de coloration met en évidence, dans le protoplasma des cellules conjonctives, des gouttelettes d'une substance colorable en noir et ayant à peu près le même aspect que le produit de sécrétion simi-

1. Cl. Regaud, *Soc. de biologie,* 3 nov. et 15 déc. 1900.

laire dont il a déjà été plusieurs fois question dans ces notes. Ces gouttelettes sont parfois excessivement nombreuses dans la même cellule, d'autres fois clairsemées. Dans le premier cas, elles marquent nettement, même à un faible grossissement, la forme des cellules : ces cellules sont en effet des fuseaux plus ou moins allongés, logés entre les faisceaux conjonctifs.

Il y a une relation évidente entre les variations de la chromaticité des noyaux et l'abondance du produit de sécrétion. Les cellules dont le protoplasma est bourré de gouttelettes sont celles dont le noyau est incolore ; les cellules dont le noyau est coloré en noir ne contiennent pas de produit, ou seulement quelques grains très fins.

Quelques gouttelettes se voient aussi libres dans le tissu conjonctif, en dehors des cellules.

B) **Rat.** — Le tissu conjonctif de l'ovaire du Rat a une disposition bien différente de celui de l'ovaire du Chien. La substance fondamentale fibrillaire y est beaucoup moins développée. Les cellules sont arrondies ou polyédriques, tassées les unes contre les autres, et forment des amas ou des cordons. Il est même parfois malaisé de distinguer les cellules conjonctives ainsi groupées d'anciens corps jaunes réduits.

On observe la même polychromaticité des noyaux, encore plus prononcée que chez le chien.

Comme chez le chien, les cellules conjonctives sont chargées d'un produit de sécrétion extrêmement abondant. Ce produit est élaboré dans le protoplasma sous forme de gouttelettes punctiformes; ces gouttelettes augmentent de volume, puis ne se colorent plus en noir que par leur surface, enfin se déversent entre les cellules sous forme d'un liquide incolorable.

C) **Cobaye.** — Les phénomènes de sécrétion sont très analogues à ceux que nous avons décrits en détail chez le Chien et le Rat.

Nous concluons de ces recherches que *les cellules conjonctives de l'ovaire (quelquefois appelées cellules interstitielles) possèdent une fonction sécrétoire très active*. Elles fabriquent un produit colorable par la méthode de Weigert, qu'elles mettent en liberté dans les espaces conjonctifs. Les changements de chromaticité des noyaux semblent en rapport avec cette fonction sécrétoire.

V. — Notes cytologiques sur les corps jaunes.

1° **Corps jaunes du Hérisson.** — Nous n'avons pu étudier jusqu'à présent que les ovaires d'un seul individu. Mais les phénomènes que nous y avons observés y sont tellement nets et intéressants, qu'ils méritent d'être d'ores et déjà rapportés.

Cette femelle de Hérisson portait plusieurs embryons très jeunes, qui per-

mettent de rapporter l'âge des corps jaunes à environ douze à quinze jours. Les cellules des corps jaunes sont volumineuses, globuleuses ; elles sont limitées par une sorte de membranule mince et homogène, exactement appliquée sur le protoplasma, et qui paraît être une formation exoplastique (fig. 6, 7 et 8).

Elles sont, comme dans tous les corps jaunes en pleine activité, en contact intime avec un grand nombre de capillaires sanguins.

Après fixation par le bichromate acétique, la méthode de Weigert met en évidence, dans le protoplasma cellulaire, un assez grand nombre de gouttelettes noires, arrondies, très petites. Les plus petites sont punctiformes (fig. 6). Un très petit nombre de noyaux sont colorés en noir ou en gris. La plupart sont incolores. On voit assez diffusément, dans le protoplasma, les formations ergastoplasmiques dont nous allons nous occuper ; elles y sont grisâtres.

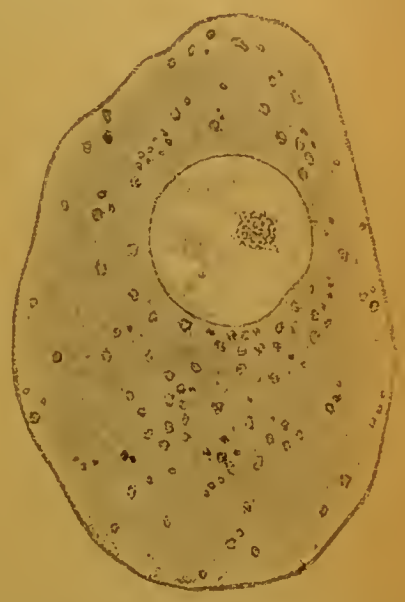

Fig. 6. — Cellule du corps jaune du Hérisson. Gouttelettes de sécrétion dans le protoplasma. Pas d'ergastoplasme coloré. — *Fixation par le bichromate acétique, coloration par la méthode de Weigert. Grossissement, environ 1,500 diamètres.*

La coloration par l'hématéine met en évidence, dans ces cellules, des formations ergastoplasmiques extraordinairement développées et des variations de structure des noyaux qui sont nettement en rapport avec la formation de l'ergastoplasme. Pour ne rien préjuger relativement à l'enchaînement des faits, nous allons décrire successivement un certain nombre de types de cellules.

A. — Dans certaines cellules, le noyau est entouré plus ou moins complètement d'une couronne d'ergastoplasme nettement distincte de lui (fig. 7, *a*). La structure du noyau est la suivante : une membrane nucléaire continue et nette, sans incisures ni plis, d'épaisseur variable, colorée fortement par l'hématéine ; appliqués contre cette membrane, un, deux ou trois corps nucléolaires, arrondis, paraissant eux-mêmes constitués par un contenu clair et une membrane colorée ; dans l'espace nucléaire, presque rien, seulement de rares filaments peu colorés portant quelques granules de chromatine.

La couronne ergastoplasmique fait plus ou moins complètement le tour du noyau. Elle paraît formée par un entrelacs de filaments feutrés, dont les extrémités font saillie en dehors de la couronne, de façon à donner à celle-ci l'aspect d'une couronne d'épines.

En dehors de cette couronne, il y a ordinairement très peu d'autres formations ergastoplasmiques dans la cellule.

B. — Dans un très grand nombre de cellules, l'ergastoplasme, toujours très abondant, ne forme pas une couronne continue. Les filaments isolés ou

groupés par faisceaux épineux de deux ou trois, sont situés tout autour du noyau, à mi-chemin entre celui-ci et la surface de la cellule (fig. 7, *b*). Lors-



Fig. 7. — Cellules du corps jaune du Hérisson. — Esquisses faites à la chambre claire.

a, ergastoplasme en couronne, très rapproché du noyau. Trois paquets de filaments ergastoplasmiques grêles, disséminés dans le corps cellulaire.

b, paquets de filaments ergastoplasmiques groupés de part et d'autre dans le sens de la plus grande longueur du corps cellulaire.

c, noyau coupé, sphère interne encapsulée.

d et *f*, noyaux à membrane très mince, presque sans chromatine et sans nucléoles. Quelques petits paquets d'ergastoplasme.

e, cellule à deux noyaux. L'un est coupé et montre la sphère interne encapsulée; l'autre est entier. Ergastoplasme abondant.

g, noyau coupé à la façon du noyau *c* (fig. schématique 2); les deux circonférences externe et interne de la capsule coupée ne sont pas concentriques.

que la cellule est allongée, ces filaments sont ordinairement placés dans le sens de l'allongement, de part et d'autre du noyau, et font défaut dans le diamètre étroit de la cellule.

C. — La plupart des cellules contiennent un ergastoplasme moins abondant que dans les deux types précédents ; les filaments sont disposés sans aucun ordre, entre le noyau (qui est au centre) et la surface de la cellule. Ordinairement, les extrémités des filaments ergastoplasmiques sont floues, effritées.

Le noyau a toujours la même structure, mais il est plus riche en chromatine et contient un plus grand nombre de corps nucléolaires appliqués contre sa membrane propre.

D. — Il y a des cellules dans lesquelles l'ergastoplasme est peu abondant et disposé par paquets, à distance du noyau ; le noyau est limité par une membrane très nette, mais extrêmement mince ; il ne contient à peu près pas de chromatine (fig. 7, *d* et *f*).

E. — La forme la plus remarquable est celle-ci. La cellule contient très peu d'ergastoplasme, disposé par petits paquets à distance du noyau. Elle peut même n'en point contenir du tout. *Le noyau lui-même est constitué par deux sphères incluses l'une dans l'autre* (fig. 8, fig. 7, *c*, *e*, *g*).

La sphère interne est le plus souvent simple ; mais il y en a quelquefois deux (fig. 8) et, plus rarement encore, on voit un corps en forme d'haltère, faisant penser à une division directe. La sphère interne est extrêmement pauvre en chromatine ; elle est limitée par une membrane très mince ; elle est colorée dans son ensemble en violet pâle par l'hématéine, et on ne voit dans son intérieur ni grains de chromatine ni filaments quelconques. Bref cette sphère paraît homogène. Quelquefois sa membrane présente un épaississement partiel plus ou moins étendu.

Fig. 8. — Cellule du corps jaune du Hérisson. Membrane exoplastique. Pas d'ergastoplasme. Noyau coupé. Deux sphères internes, inégales. Capsule chromatique externe avec un pont, ménagé par la section. — *Fixation par le bichromate acétique. Coloration par l'hématéine alunée. Grossissement, environ 1,500 diamètres.*

La sphère externe est constituée par une capsule mince, très fortement colorée, portant avec elle les nucléoles vacuolaires et toute la chromatine du noyau. Cette capsule n'est pas homogène ; elle est formée par un treillis serré de filaments fins très chromatiques.

Ordinairement la capsule se voit, en coupe, comme un anneau continu à double contour (fig. 7, *c*, *e*) : un contour externe et un contour interne situé sur un plan supérieur ou inférieur au plan du contour externe. Souvent, les deux contours ne sont pas concentriques (fig. 7, *g*). Parfois l'anneau porte un pont transversal en forme d'anse (fig. 8) : cela se voit lorsque la sphère interne est double, et le pont correspond alors à l'intervalle entre les deux sphères.

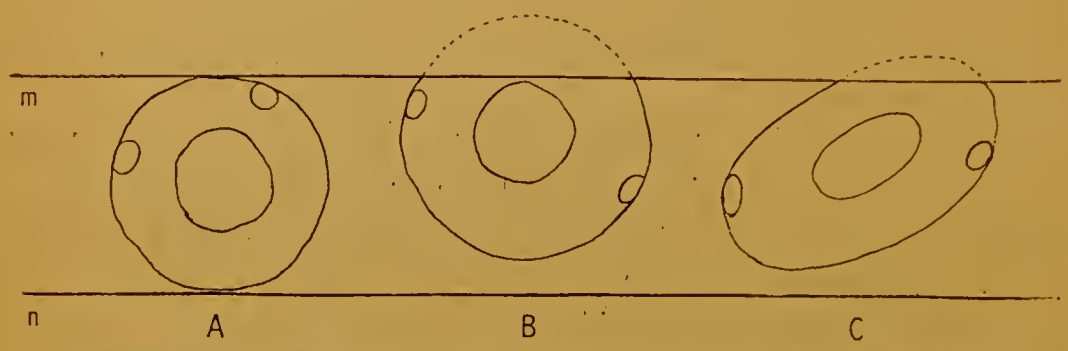

Fig. 9. — Schéma destiné à faire comprendre l'encapsulation des sphères internes des noyaux. *m* et *n* représentent les deux surfaces parallèles de la coupe. Le noyau A est entier, et sa sphère interne est invisible ; le noyau B est coupé de telle sorte que la capsule externe paraîtra limitée par deux cercles à peu près concentriques (tels les noyaux *c* et *e* de la fig. 7) ; le noyau C, ovoïde, est coupé de telle façon que la capsule externe paraîtra limitée par deux cercles excentriques, et que la sphère interne ne sera que partiellement visible (tel le noyau *g* de la fig. 7).

L'examen minutieux d'un grand nombre de noyaux annulaires permet d'interpréter les choses de la façon suivante (fig. 9) : beaucoup de noyaux, vraisemblablement, sont constitués par une sphère interne, simple ou double, et par une capsule externe chromatique ; mais cette structure n'est visible que lorsque la capsule externe a été entamée par le couteau (fig. 9, *b* et *c*) ; lorsque le noyau est entier (fig. 9, *a*), la sphère interne est totalement invisible et la capsule externe apparaît comme étant la membrane nucléaire.

Fig. 10. — Cellule du corps jaune du Hérisson. Deux noyaux, tangents et superposés. Un corps ergastoplasmique, entouré d'une auréole claire. — *Mêmes méthodes et même grossissement que pour la figure 8.*

F. — Dans un assez grand nombre de cellules, on voit, à côté du noyau principal, un ou deux corps plus petits, arrondis, vésiculeux, à contenu clair et à membrane plus colorée, qu'on hésite à rapporter à de petits noyaux ou à des corps ergastoplasmiques. On dirait que ces corps résultent de la transformation des nucléoles vésiculeux, primitivement intranucléaires, et qui seraient devenus libres dans le protoplasma.

Parfois, la cellule ne contient qu'un corps ergastoplasmique, non filamenteux, entouré d'une zone claire (fig. 10).

*
* *

Le nombre des cellules à noyau double (fig. 7, *c*, fig. 10, fig. 11, *a*, *g*, fig. 12, *d*) ou triple (fig. 11, *b*, fig. 12, *c*) est considérable.

Tantôt ces noyaux sont indépendants et sphériques, tantôt ils sont en contact l'un avec l'autre et aplatis sur leur face de contact.

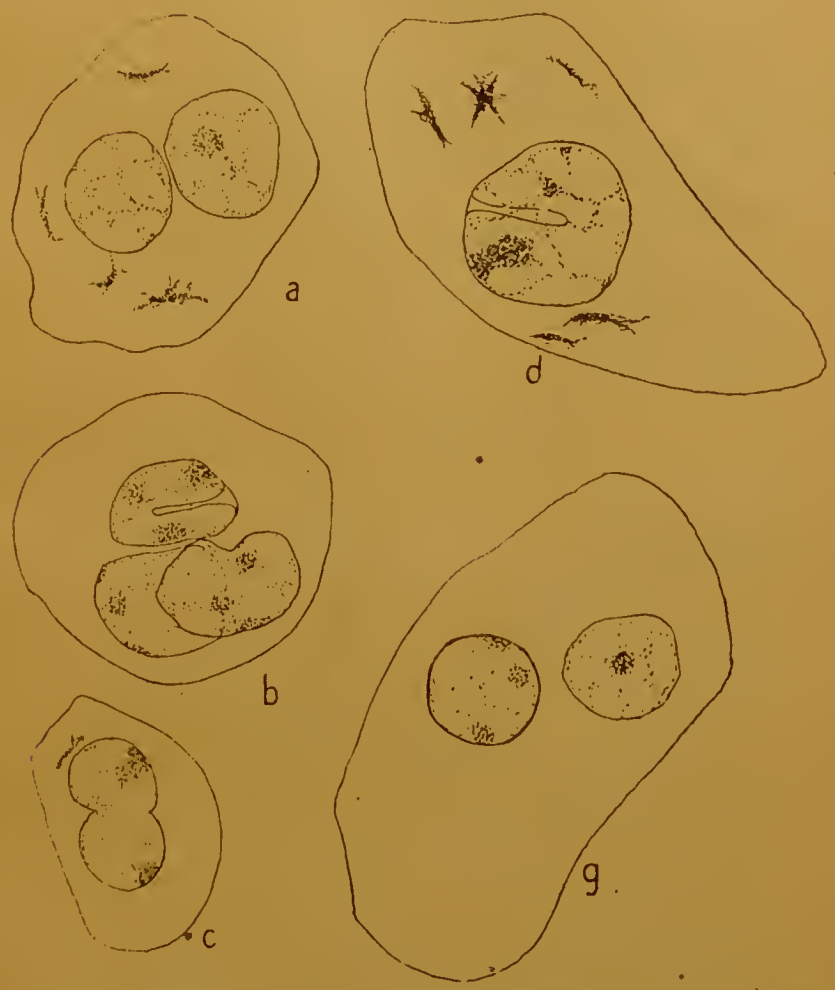

Fig. 11. — Cellules du corps jaune du Hérisson. Esquisses faites à la chambre claire.

a, deux noyaux très rapprochés.
b, trois noyaux, dont un fendu.
c, un noyau en bissac.
d, un noyau fendu.
g, deux noyaux, dont un à membrane mince et l'autre à membrane très épaisse.

On rencontre quelques cellules dont un noyau montre la double structure (sphère interne et capsule) et l'autre non (fig. 7, *c*).

La présence de noyaux multiples doit être rapportée à l'amitose, car nous n'avons jamais observé de karyokinèses et, au contraire, nous avons vu de nombreuses formes en haltères, imputables à la division directe (fig. 11, *c*).

Quelques cellules possèdent un noyau fendu plus ou moins profondément (fig. 11, *b* et *d*).

D'autres ont un noyau très pâle et très plissé (fig. 12, *a*). Ordinairement alors, mais pas toujours, le corps cellulaire est creusé de grosses vacuoles incolores, et ce qui reste du protoplasma est un peu plus colorable par l'éosine. Peut-être ces cellules sont-elles en voie de dégénérescence.

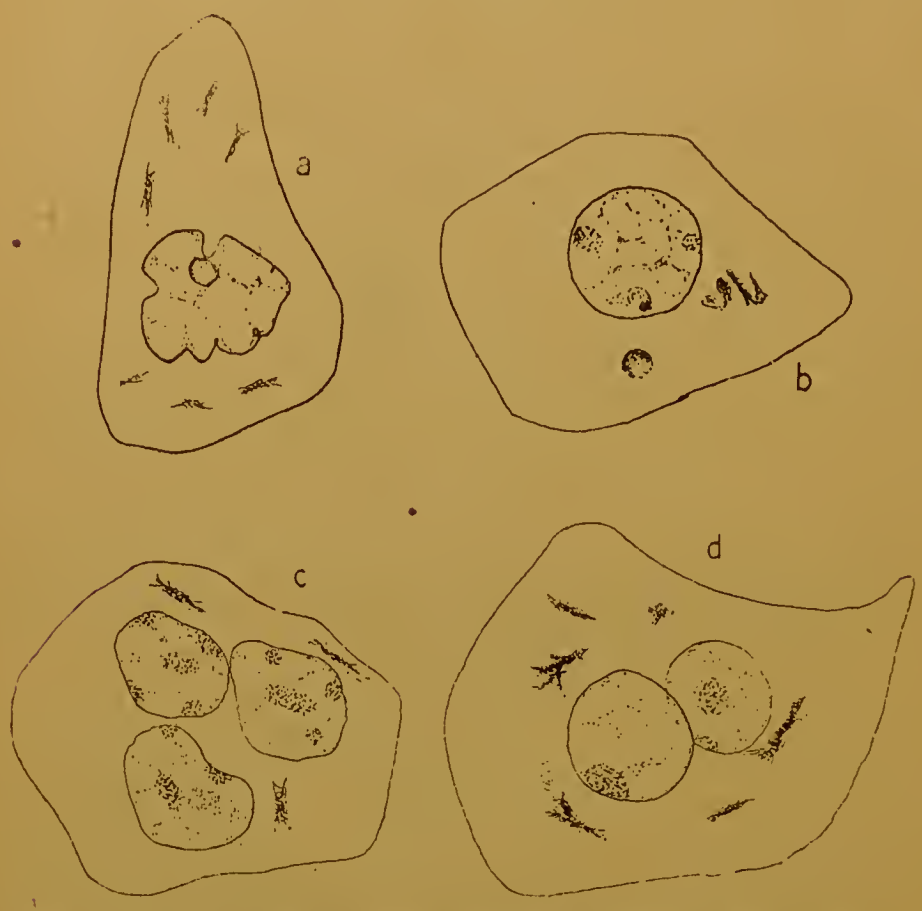

Fig. 12. — Cellules du corps jaune du Hérisson. Esquisses à la chambre claire.

a, un noyau plissé.
b, corps sphérique, vacuoliforme (au-dessous du noyau).
c, trois noyaux.
d, deux noyaux. Ergastoplasme abondant.

Si maintenant nous nous demandons s'il y a des relations génétiques entre le noyau et l'ergastoplasme d'une part, l'ergastoplasme et le produit de sécrétion décelable par la méthode de Weigert d'autre part, il nous semble que nous pouvons répondre par l'affirmative. Il nous paraît certain que le noyau participe à la formation de l'ergastoplasme, en cédant au protoplasma une partie de sa propre substance. Il n'est pas impossible même que la capsule chromatique si remarquable que présentent un grand nombre de ces noyaux résulte d'une sorte d'*exfoliation du noyau,* précédant de peu l'apparition de la corbeille ergastoplasmique périnucléaire. Cette hypothèse impliquerait la

régénération du noyau aux dépens de la sphère interne. Nous ne la formulons toutefois qu'avec les plus expresses réserves, espérant apporter prochainement de nouveaux faits propres à élucider la question [1].

2° **Corps jaunes du Rat, du Cobaye et du Lapin.** — *Chez aucun de ces trois animaux, les cellules des corps jaunes en pleine activité ne contiennent de formations ergastoplasmiques.*

Cependant ces cellules sont bourrées de gouttelettes de sécrétion colorables par la méthode de Weigert. Ces gouttelettes sont différentes de la petite quantité de graisse qu'on peut aussi y déceler par l'acide osmique.

Ce fait laisse penser que l'ergastoplasme est un dispositif contingent, pouvant faire défaut dans des cellules chargées de fonctions analogues.

Nous donnerons dans un travail ultérieur le résultat de nos recherches sur le produit de sécrétion, ainsi que sur la participation du noyau à la sécrétion dans les cellules des corps jaunes de ces animaux.

(*Travail du Laboratoire d'histologie de la Faculté de médecine de Lyon.*)

DISCUSSION

M. LAGUESSE. — Je demanderai à M. Regaud si, à son avis, il s'agit bien de filaments et non de lamelles, s'il n'a étudié ces formations ergastoplasmiques qu'avec un seul fixateur? Voici pourquoi. J'admets très volontiers le terme d'ergastoplasme pour désigner le protoplasma élaborateur, mais je crois que, par ce nom, celui de filaments basaux, etc., les histologistes ne désignent pas toujours le même objet. Dans la cellule pancréatique comme dans la cellule salivaire, M. Garnier décrit et figure à la base des stries nombreuses très colorées (surtout par les colorants basiques) ; or, j'ai pu me convaincre récemment que, sur des préparations faites d'après sa méthode et comparées à des fixations au liquide J, que les stries qu'il colore ainsi répondent souvent, non à des filaments, mais à des lamelles, tout à fait distinctes des vermicules que j'ai décrits. Par l'hématoxyline au fer (Chien), tout le protoplasma basal de la cellule apparaît comme feuilleté, et c'est dans l'épaisseur même de ces feuillets qu'on voit, de place en place, les vermicules, filaments très colorés, qui sont pour moi les véritables filaments élaborateurs, ceux qui se laissent colorer chez le vivant par le vert Janus.

M. REGAUD. — M. Laguesse demande si les formations ergastoplasmiques vues par M. Policard et moi dans les cellules des corps jaunes ont une structure fila-

---

1. Les renseignements bibliographiques relatifs aux formations ergastoplasmiques en général, et à la participation du noyau aux phénomènes de sécrétion, seront donnés dans un travail ultérieur.

A notre connaissance, personne n'a signalé, avant nous, l'existence de formations ergastoplasmiques dans les cellules des corps jaunes.

menteuse ou bien membraniforme ; il exprime en outre l'opinion que l'aspect de ces formations pourrait peut-être varier suivant les méthodes de fixation employées.

Sur le premier point, j'avoue que nos recherches ne nous permettent pas jusqu'à présent d'affirmer que les formations ergastoplasmiques qui, vues en coupe optique, apparaissent comme des filaments, ne sont pas, en réalité, des membranules. Nous étudierons spécialement ce point.

Sur le second point, je crois, avec M. Laguesse, que la fixation a une influence certaine sur l'aspect de l'ergastoplasme ; il y aura donc lieu de poursuivre nos recherches avec des méthodes variées.

Nancy, imp. Berger-Levrault et Cie